Knäled röntgenundersökning

KRÅ-kod	RTG-642,Knäled
Utförande enhet	Piteå, Sunderbyn, Kalix, Gällivare och Kiruna sjukhus. Hälsocentraler i Arjeplog, Arvidsjaur, Älvsbyn, Jokkmokk, Pajala, Övertorneå, Överkalix och Haparanda.
Frågeställning och indikation	Fraktur Artros/artrit, PREoperativ POSToperativ knäprotes, Chondromalacia Patella Proteslossning, frakturkontroll Fri kropp MB Osgood-Schlatter.
Kontraindikation	Ingen.
Obligatorisk remissin-formation	Anamnes och status.
Alternativa metoder	DT knäled.
Patientförberedelser	Inga.
Patient eftervård	Inga.
Stråldos	Låg.
Stråldos till foster	Låg.
Metodbeskrivning	Fraktur: Frontal, 2 x vridning, sida. Patella axial vid patellafraktur eller osteochondrit. Artros/artrit, PREoperativ: Frontal bilateralt stående belastat med kula vid aktuellt knä, Sida stående belastat med kula, pat axial POSToperativ knäprotes, Chondromalacia Patella: Frontal, sida, patella axial. Proteslossning, frakturkontroll: Frontal och sida. Fri kropp: Frontal, sida, Einblick MB Osgood-Schlatter: Sida bilateralt. Specialprojektioner: - Stressknä: sida, knästående
Projektioner	Frontal Vridning Vridning Sida Frontal kula Pat axial 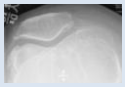 Belastning frontal Belastning sida Einblick

	Stressknä (sida knästående)
Kommentar	Kulan fästas proximalt om knäleden och positioneras med samma avstånd från bildplattan som leden. Den kan placeras medialt på frontalbild och ventralt på sidobild (se exempel ovan). Bilden visar 30 mm referenskula från MID med medföljande markör (klicka för större bild)
Radiologisk atlas	Knäled (icke trauma), Knäled (trauma)
Klassifikation	Ahlbäcks klassifikation av artros
Referens	Movin A, Karlsson U. Skelettundersökningar handbok för röntgenpersonal. Enskede: TPB; 2003. Bontrager KL, Lampignano JP. Textbook of radiographic positioning and related anatomy.8.ed.St.Louis, Mo.: Elsevier/Mosby; 2014.
Kostnad	Medelkostnad röntgentjänster